Ueber angeborene Herzmißbildungen,

unter Zugrundelegung zweier Fälle von Isthmusstenose der Aorta, der eine Fall kombiniert mit gemeinsamen Ursprung der Aorta und Arteria pulmonalis aus dem rechten Ventrikel.

■ ■ ■

INAUGURAL-DISSERTATION

zur

Erlangung der Doktorwürde

in der

gesamten Medizin

verfaßt und einer

hohen medizinischen Fakultät

der

Kgl. Bayer. Ludwig-Maximilians-Universität zu München

vorgelegt von

Emilie Beermann.

ACAD.
LUGD. BAT
BIBL.

■ ■ ■

München 1915.
RUDOLPH MÜLLER & STEINICKE.

Gedruckt mit Genehmigung der medizinischen Fakultät
der Universität München

Referent: Geheimer Hofrat Professor Dr. Döderlein.

Frau Dr. Gräfin v. Wartensleben gewidmet!

Zwei Fälle von angeborener Herzmißbildung, die in der Universitäts-Frauenklinik beobachtet sind, haben die Anregung zu dieser Arbeit gegeben.

Im 1. Falle handelt es sich um: Erweiterung des Ductus art. Botalli bei hochgradiger Isthmusstenose der Aorta und offenem Foramen ovale.

Im 2. Falle um: Gemeinsamen Ursprung der Aorta und Arteria pulmonalis aus dem rechten Ventrikel, Transposition der großen Gefäße, Erweiterung des Ductus Botalli, Isthmusstenose der Aorta. Defect in der Ventrikelscheidewand, Foramen ovale apertum.

Es folgen zunächst Geburtsberichte und das Bemerkenswerte aus dem Sektionsbefunde:

I. Kind Lochner, männlichen Geschlechts, geboren am 5. November 1914; die Mutter ist 40 Jahre alt, hat 10 Geburten durchgemacht, die normal verlaufen sind. 6 Kinder leben, 4 Kinder früh nach der Geburt gestorben, darunter Zwillinge, 2 Frühgeburten mit 3 und 4 Monaten. Das Wochenbett war stets fieberfrei. Allgemein-Zustand der Mutter vor der Geburt gut. Die Frau steht am Ende der Schwangerschaft, das Kind lebt und ist mittelgroß.

5. 11. 14. Die Patientin kommt um 7 Uhr a. m. mit mittelkräftigen Wehen in den Kreissaal, die Wehentätigkeit ist gut, häufige, mäßige Wehen.

Um 2^{20} p. m. 0.02 Pantopon + 0.0002 Scopolamin

Um 3^{15} p. m. Geburt in 1. Hinterhauptslage.

Kurz zuvor war die Blase gesprungen und mekoninumhaltiges Fruchtwasser abgeflossen. Eihautriss seitlich und klein, denn der Kopf kommt mit der Glückshaube bedeckt, diese wird sofort abgestreift. Leichte Geburt der Schultern im queren Durchmesser, das dicke, gedunsene blaugefärbte Gesicht des Kindes fällt sofort auf, und es wurde Pulmonalstenose vermutet. Die Nabelschnur pulsiert noch. Das Kind macht einige kurze, schnappende Atemzüge, zugleich hört die Nabelvene zu pulsieren auf.

Abnabelung. Das Kind atmet schnappend weiter, jedoch selten, das Herz arbeitet unregelmäßig. Nach 2 Minuten hört der Herzschlag ganz auf. Herzschwirren ist in der Herzgegend hörbar, jedoch 5 Minuten nach der Geburt auch nicht mehr zu vernehmen, das Kind atmet weiter, wenn auch nur alle 2 bis

3 Minuten, bis 15 Minuten nach der Geburt. Das Kind zeigt eine fast nur den Oberkörper betreffende ödematöse Schwellung der Haut, die am Halse und an der Brust ganz besonders ausgeprägt ist. Das Gesicht ist schwammig und von blauer Farbe infolge von stark ausgedehnten und gefüllten Hautgefäßen. Die Augenlider sind geschwollen und bläulich verfärbt, ebenso wie die blau unterlaufenen Conjunktiven; Atemwege und Rachen frei. Das Kind ist reif. Länge 51 cm, Gewicht 3700 g, Umfang der Schultern 42 cm, Brustumfang 35 cm, Hüften 32 cm. Dicht über den Nabel befindet sich ein spindelförmiges 5 cm langes Hämatom der Nabelschnur, das bei Wiederbelebungsversuchen platzt. Die Placenta wird spontan geboren 3^{50} Uhr p. m. Sie ist auffällig klein im Verhältnis zum Kinde und weist zahlreiche schwartige Kotyledonen auf.

Die Sektion des Herzens ergab: Das Herz in toto vergrößert, im Herzbeutel 2 ccm seröse, klare Flüssigkeit. Länge des Herzens 4.5 cm, Umfang 12 cm. Höhlen des rechten Vorhofes und der rechten Kammer erweitert. Papillarmuskeln rechts auffallend kräftig entwickelt. Herzwand rechts ebenfalls hypertrophisch. An der Tricuspidalis keine Veränderungen. An Stelle des Foramen ovale findet sich eine große, 5 mm weite Oeffnung, die Valvula foraminis ovalis besteht aus einigen spinnwebartigen Fäden. Die Vena cava sup. und inf. münden normalerweise in das rechte Atrium. Der linke Ventrikel bildet die Herzspitze und zeigt keinerlei Anomalien. Die Aorta und Art. pulm. entspringen aus den gehörigen Ventrikeln. Die Art. pulm. hat einen Umfang von 2 cm. Sie gibt 2 Lungenäste von normalem Kaliber ab. Der Ductus art. Botalli wird als die gerade Fortsetzung der Art. pulm. aufgeschnitten und die Aorta descendens als die weitere Fortsetzung. Die Aorta ist in ihrem Anfangsteil normal; sie mißt platt gedrückt 6 mm. Die Strecke bis zur Abgabe der Anonyma, Carotis sinistra und Subclavia sinistra ist 2,7 cm lang. Dann bildet die Aorta ein 4 mm langes, dünnes Rohr, durch dessen Lumen eine Sonde von 1 mm eben passieren kann. Die Koronararterien gehen vom Anfangsteil der Aorta ab. Die Sektion der übrigen Organe bietet nichts Abnormes, außer starken Stauungserscheinungen der Lungen und den schon erwähnten Oedemen und Erscheinungen der Cyanose.

Pathologisch-anatomische Diagnose: Isthmusstenose der Aorta, Erweiterung des Ductus Botalli, Foramen ovale apertum, Stauungsödeme der Lungen, Cyanose und Oedeme im Bereiche der oberen Körperhälfte.

II. (Wurde zu einer Arbeit über Spina bifida von. Frl. Körner verwendet).

Das weibliche Neugeborene Harrer (wurde der Kgl. Frauenklinik von einer Hebamme der Stadt überreicht) ist das

3. Kind einer 32jährigen gesunden Frau. Die Familienanamnese weiß nichts von sonstigen Mißgeburten zu berichten. Die Schwangerschaft war bisher ungestört verlaufen. Die Frau steht am Ende der Schwangerschaft.

Lage: 1. Steißlage.

Leben: Herztöne schwach, aber deutlich hörbar. Es bestand Hydramnion. 10 Liter Fruchtwasser entleerten sich beim Blasensprung. Die Geburt dauerte 73 Stunden. Die Geburt von Steiß und Brust ging ohne Hilfe vor sich. Der Kopf konnte nicht passieren, und bis der herbeigeholte Arzt erschien, war das Neugeborene abgestorben. Am Körper keine Oedeme. Der Kopf ist stark dorsalwärts flektiert. Das frontale und parietale Schädeldach ist bei auffallend weit klaffenden Nähten und Fontanellen vollständig entwickelt. Der Hals scheint zu fehlen. Das Kinn steht in Schulterhöhe, die Ohren direkt über den Schultern. Die Gesichtsbildung ist normal. Bei der Sektion ergaben sich folgende Mißbildungen:

I. Im Bereich des axialen Skeletts und des Centralnervensystems: Craniochisis im Bereiche des Hinterhauptes, mit Meningocele, Fehlen der Halswirbelsäule. Spina bifida anterior und posterior vom I.—X. Brustwirbel mit doppeltem Centralkanal.

II. An den Respirationsorganen:
Anormale Lappung der Lungen; rechts 4, links 1 Lappen.

III. Im Zirkulationssystem:
Isthmusstenose der Aorta, Erweiterung des Ductus art. Botalli, anormale Weite des Foramen ovale, Transposition der großen Gefäße, gemeinsamer Ursprung der Aorta und Art. pulm. aus dem rechten Ventrikel, Defekt im Septum membranaceum.

IV. An den Organen des Verdauungstraktus:
Mangelhafte Entwicklung des Kolons; Verlagerung verschiedener Dünndarmabschnitte, des Magens, des Pankreas und der Milz infolge von 3 Zwerchfellhernien nach der Brusthöhle.

V. Am Urogenialsystem:
Hufeisenniere.

Hier interessiert nur der eingehende Bericht über die Sektion des Herzens: Länge des Herzens 3,7 mm. Der rechte Vorhof ist erweitert. Das Foramen ovale weit offen, sein Lumen ist längsoval und mißt 5 mal 7 mm. Die Vena cav. sup. und inf. münden ordnungsgemäß in das rechte Atrium. Tricuspidalis und Bicuspidalis o. B. Geht man hinter dem einen Zipfel der Tricuspidalis hinauf, um in die Art. pulm. zu gelangen, so kommt man in ein Gefäßrohr, das im ersten Abschnitt seines Verlaufes

als Art. pulm. erscheint. Sein Durchmesser mißt 4 mm. Es ergibt sich jedoch, daß das Gefäß 1.5 cm lang ist und rechts der Klappen 3 Gefäße abgibt (Anonyma, Carotis sin. und Subcl. sin.) Es handelt sich also um die Aorta. Links hinten von der Aorta entspringt die Art. pulm. aus dem rechten Ventrikel, durch das Septum trunci von der Aorta getrennt. Die Muskulatur des rechten Ventrikels ist stark entwickelt, $4^1/_2$ mm dick. Das Septum trunci ist an der Vorderfläche des rechten Ventrikel in seinem Verlaufe gekennzeichnet durch eine deutliche, 3 cm lange Einziehung, die in Entfernung von $2^1/_2$ cm parallel zum sulcus longitudinalis ant. verläuft. Das Septum trunci zieht von seiner Verbindung mit der Vorhofscheidewand (zwischen hinterer und linker Tricuspidalisklappe), trennt Aorta und Art. pulm. und senkt sich in die Vorderwand des rechten Ventrikels ein, entsprechend dem Verlauf der genannten Einziehungsfurche. Die Verwachsungsstelle des Septum trunci mit der Ventrikelmuskulatur ist an der Innenwand $1^1/_2$ cm zu verfolgen. Das Septum ventrikulorum ist mit der nach rechts und hinten gerichteten Wandung der Art. pulm. verwachsen. Die Aorta hat in ihrem Ursprung einen Durchmesser von 4 mm, nach oben verjüngt sie sich allmählich. Es finden sich eine vordere, eine rechte und eine linke Aortenklappe. Die Art. pulm: hat 6 mm Durchmesser, ist in ihrem Anfangsteil bedeutend weiter als die Aorta. Die Art. pulm. zeigt eine hintere, eine rechte und eine linke Klappe. An die Lungen gibt sie einen rechten und einen linken Ast von ziemlich schwachem Kaliber ab. Dann setzt sie sich in den gewaltig erweiterten Ductus art. Botalli fort. Dieser hat einen Umfang von 21 mm und macht den Eindruck eines selbstständigen Gefäßes, in das nach Abgabe der Subcl. sin. die stark verengte Aorta einmündet mit einem Lumen, das kaum für eine 1 mm starke Sonde durchgängig ist. Der Ductus Botalli bildet mit seiner Fortsetzung die Aorta descendens. Im Septum membanceum findet sich eine runde Oeffnung, $2^1/_2$ mm weit, mit glatten Rändern. Die vom linken Ventrikel aus durchgeführte Sonde erscheint unterhalb der linken Pulmonalisklappe im rechten Ventrikel. Die Papillarmuskeln sind in beiden Ventrikeln sehr gut entwickelt. Die beiden Arteriae coronariae gibt die Aorta ab; Ursprung über der rechten und linken Klappe.

Pathologisch-anatomische Diagnose des Herzens: Angeborene Mißbildungen: Transposition der großen arteriellen Gefäße, Gemeinsamer Ursprung der Aorta und Art. pulm. aus dem rechten Ventrikel, Septumdefekt der Ventrikelscheidewand, For. ovale apertum, Isthmusstenose der Aorta, starke Erweiterung des Ductus Botalli.

Im ersten Falle beherrscht die Stenose der Aorta das Bild der vorhandenen Anomalien. Die Stenose und die Obliteration

der Aorta am Isthmus ist eine typische congenitale Mißbildung, die in Bezug auf Häufigkeit neben der Pulmonalstenose an 2. Stelle rangiert.

Die in der Literatur beschriebenen Fälle dürften die Zahl 160 kaum überschreiten. Diese Mißbildung ist also als eine seltene Beobachtung zu bezeichnen, denn das beobachtete Material ist innerhalb eines Zeitraumes von über einem Jahrhundert gesammelt. — Der Sitz der Isthmusstenose findet sich zwischen dem Abgang der Subclavia sin. und der Einmündung des Ductus Botalli, sehr selten unterhalb der Insertion des arteriellen Ganges. Nach Durchsicht der Literatur scheint die Stenose oberhalb der Insertion des Ductus Botalli am häufigsten vorzukommen.

Vierordt konstatiert die Stenose.

	oberhalb	i/Niveau	unterhalb der Insertion d. D. B.
	32 mal	31 mal	20 mal
Sommerbrodt	8 mal	17 mal	21 mal
Thérmin	9 mal	3 mal	1 mal

Die Stenose ist meist einfach, selten doppelt.

Sie kann alle Grade darbieten, von einer Verengerung des Aortenlumens um nur $^1/_3$ des Normalen bis zu hochgradigen Strikturen, daß die Oeffnung kaum mehr für eine Borste passierbar ist. In unseren 2 Fällen liegt die Stenose oberhalb der Einmündung des arteriellen Ganges; sie ist ziemlich hochgradig, sodaß die Millimetersonde eben passieren kann. Die Form der Stenosen zeigt die verschiedensten Variationen, sie kann scharf umgrenzt sein, wie mit einem Bande eingeschnürt, und stellt sich wie ein knorpelharter Ring dar. Meistens beobachtet man eine allmähliche Verengerung, sodaß die Aorta vom orificium aortae bis zur Stenose kegel- oder trichterförmige Gestalt aufweist. Selten findet sich eine mehr sattelförmige Einziehung oder eine strangförmige Stenose, wie in diesen beiden Fällen. Der herzwärts liegende Teil der Aorta ist häufig erweitert, aber nicht wandverdickt, sondern erscheint verdünnt, was ich indessen nicht zu konstatieren vermochte.

Bei dem typischen Sitz der angeborenen Aortenstenose in der Gegend der Mündungsstelle des Ductus Botalli ist das Verhalten des letzteren bei dieser Anomalie von großem Interesse. Vierordt fand unter 97 Fällen von Aortenstenose, den Ductus Botalli 42 mal obliteriert, 1 mal fehlend, 15 mal offen, 6 mal am Aortenende geschlossen, 2 mal am Pulmonalende. Obschon, wie wir sehen, in der Mehrzahl der Fälle sich der Ductus Botalli geschlossen findet, weist Sitz und Art doch auf einen, den Ductus Botalli wie den Isthmus aortae in früher entwicklungs-

geschichtlicher Epoche betreffende Noxe hin, die wohl weniger als entzündlicher Vorgang denn als Entwicklungshemmung aufzufassen ist.

Die Mißbildungen des Ductus Botalli bei Aortenstenose, die von vielen Autoren als notwendiges konsekutives Ereignis angesprochen werden, können sehr verschiedenartig sein.

I. Aeußerste Verkürzung des Kanals, daß er wenig mehr als den verbindenden Rand der Lücke in der Wand beider Gefäße bildet.

II. Trichterförmiges Offenstehen, mit dem weiten Ende des Kanals der Aorta zugekehrt.

III. Cylindrische Erweiterung.

IV. Aneurysmatische Erweiterung zur Aorta hin. Dies beruht, wie histologische Untersuchungen gelehrt haben, auf pathologischen Prozessen in der Aortenwand selbst.

Unsere Erweiterungen des Ductus Botalli fallen beide unter Rubrik III.

Das Offenbleiben des Foramen ovale stellt an sich die häufigste Mißbildung der Vorhofscheidewand des Herzens überhaupt dar. Das Foramen ovale apertum findet sich sehr häufig mit einer anderen Anomalie des Herzens vereinigt.

Die Lebensdauer der mit Stenosen Behafteten ist kurz. Rokitansky gibt als höchste Dauer 12 Tage ein; in unserem ersten Falle starb das Kind schon 15 Minuten nach der Geburt.

Aus dem Geburtsverlauf, den Erscheinungen der Cyanose und der Asphyxie ergibt sich schon, daß Kreislaufstörungen auf anatomischen Grundlagen bestanden haben.

Der Placentarkreislauf gestaltet sich normalerweise wie folgt:

Die Art. umbiiicales leiten das Blut durch den Nabelstrang in die Placenta, woselbst der Austausch mit dem mütterlichen Blute stattfindet. Die Vena umbilicalis führt das arteriell gewordene Blut durch den Nabelstrang zur Leber und durch die Vena hepatica in die Vena cav. inf., einen anderen Teil direkt durch den Ductus venos. Arantii in die Vena cav. inf. Diese enthält das aus den unteren Extremitäten kommende venöse Blut des Fötus. Der oberhalb der Leber gelegene Teil der Vena cav. inf. führt also arterielles und venöses Blut zum rechten Vorhof. Hier mischt sich das Blut mit dem venösen der Vena cav. sup. Es strömt das gemischte Blut sowohl in die rechte Kammer als auch durch das Foramen ovale in die linke Vorkammer. Infolge anatomischer Verhältnisse strömt indessen das rein venöse Blut der cav. sup. zumeist in die rechte Kammer, das gemischte der cav. sup. zumeist in die linke Kammer. Die Lungen sind kollabiert, also das Gebiet der Pulmonalarterie ist wenig entfaltet, und es ergießt sich ein Teil des aus dem rechtem Herzen in die Art. pulm. ausgetriebenen Blutes in die Aorta durch den Ductus

Botalli. Das gemischte Blut der cav. inf. gelangt aus dem rechten Atrium durch das Foramen ovale in den linken Vorhof und von da in die linke Kammer und in den Anfangsteil der Aorta. Das Stromgebiet der Aorta desc., auch die Nabelarterie, ist folglich mit einem mehr venösen als arteriellem Blute gespeist. Erfolgt nun bei der Geburt die Loslösung der Placenta und damit die Aufhebung des Placentarkreislaufes, so wird das Blut des Fötus schnell venös. Das kohlensäurehaltige Blut übt auf die Medulla oblongata einen sehr starken Reiz aus, sodaß durch die Erregung des Atem-Centrums der erste Atemzug ausgelöst wird. Die Lungen werden so ausgedehnt, und durch die Aspiration die Pulmonalgefäße so entfaltet, daß von diesem Zeitpunkt ab das Blut des rechten Ventrikels allein in die Lungenarterien getrieben wird und als arterielles Blut durch die Lungen in den linken Vorhof zurückkehrt. Dadurch steigt der Druck im linken Vorhof so stark an, daß er dem Druck im rechten Vorhof zum mindesten das Gleichgewicht hält, ihn eher übersteigt. Ein Uebertritt des Blutes aus dem linken Vorhof in den rechten bei Ueberdruck im linken wird durch den Klappenapparat des Foramen ovale verhindert. Ferner sinkt der Druck im rechten Herzen so sehr, daß kaum noch Blut in den Ductus Botalli von der Art. pulm. aus gelangt, wohingegen der Druck im linken Herzen und in der Aorta zunimmt. Der Ductus Botalli schließt sich. Ueber die Ursachen des Verschlusses sind die Meinungen der Autoren sehr geteilt. Hierauf komme ich später zurück. Infolge der Verlangsamung des Blutstromes gerinnt das Blut in den Nabelarterien, Diese veröden. Die Nabelvene und auch der Ductus ven. Arantii verengen sich, veröden und werden nach und nach wie der Ductus Botalli zu soliden Strängen.

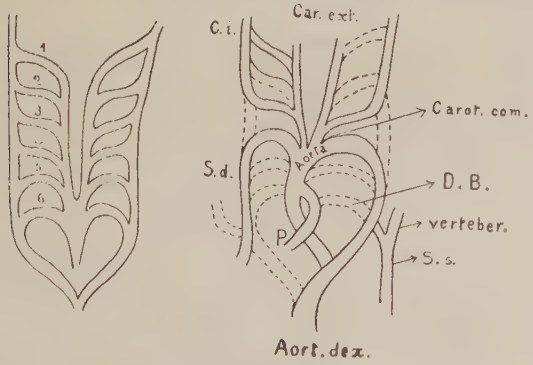

Schema von Hochstetter und der Arbeit von Nagel entnommen:

Zum besseren Verständnis der abnormen anatomischen Verhältnisse und der daraus resultierenden Störungen gebe ich einen kurzen Hinweis auf die normale Entwicklung, des uns im Fall I interessierenden Teiles des Herzens und der Arterien.

Beim Menschen entstehen auf früher Entwicklungsstufe neben dem Schlunddarm beiderseits die Schlundbögen; denen entsprechend werden Gefäßbögen angelegt, die beim Menschen rückgebildet werden. Mißt der Embryo nur wenige Millimeter, so teilt sich schon der aus dem Herzschlauch entspringende Truncus arteriosus in der Nähe der ersten Schlundbögen in zwei Aeste, die den Schlunddarm umgeben und oben in die beiden Aorten übergehen. Diese beiden Aeste sind der rechte und der linke primitive Aortenbogen; auch die Aorta desc. ist demnach zunächst paarig angelegt. Entsprechend der Entwicklung der Schlundbögen entstehen dann bogenförmige Anastomosen zwischen auf- und absteigenden primitiven Aorten (Aeste des truncus arteriosus) und zwar 6 Paare. Das 5. Paar ist eine ganz vorübergehende Bildung.

Es werden wieder rückgebildet:

A. Das 5. Gefäßbogenpaar.
B. Das 1. und 2. Gefäßbogenpaar.
C. Die dorsale Anastomose zwischen 3. und 4. Gefäßbogenpaar.
D. Endlich verschwindet der rechte 6. Gefäßbogen und mit ihm die rechte Aorta desc. in den tieferen Abschnitten.

Aus den bleibenden Teilen des Gefäßbogensystems gehen die Gefäße und der Ductus Botalli hervor:

A. Das ventrale Verbindungsstück vom 1. bis 3. Gefäßbogen (primitive Aorta asc.) wird zur Arteria carotis externa.
B. Das ventrale Verbindungsstück vom 3. bis 4. Gefäßbogen bleibt als Carotis comm. bestehen.
C. Der 3. Gefäßbogen wird zur Carotis int.
D. Aus der 4. Kiemenbogenarterie linkerseits und dem ventralen Verbindungsstück zum 6. Bogen geht der definitive Aortenbogen hervor. Aus dem dorsalen Verbindungsstück desselben und dem des 6. Gefäßbogens wird der Teil der Aorta, aus dem die Subclav. sin. entspringt.
E. Die 6. Kiemenbogenarterie wird Pulmonalisbogen genannt, weil aus ihm jederseits eine Lungenarterie auswächst. Der rechte Pulmonalisbogen wird schon in der ersten Hälfte des 2. Embryonalmonates schwächer und schwindet bald ganz. Der distale Teil des linken Pulmonalisbogen entwickelt sich kräftig weiter, persistiert während des ganzen Embryonallebens als weite Verbindung (Ductus art. Botalli) zwischen der Art. pulm. und der Aorta und obliteriert erst 2 bis 3 Monate nach der Geburt.

Während auf diesem Entwicklungsstadium die Art. pulm. sin. als kleiner Seitenast des Ductus Botalli erscheint, ist später der Ductus Botalli eine Verbindung, die von der Art. pulm. sin. zur Aorta führt.

Am Ende der 3. Embryonalwoche entsteht die erste Anlage der Vorhofscheidewand. Es bildet sich an der hinteren oberen Wand der primitiven Vorkammer eine sagittal gestellte Falte (das Septum I „Born"), die allmählich in die Richtung gegen die primitive Atrioventrikularöffnung wächt. Am Beginn des 2. Embryonalmonates trifft sie die Mitte dieser Oeffnung und vermittelt so auf einmal die Aufteilung der venösen Herzpartie in die beiden Herzvorhöfe. Allein die Trennung der beiden Vorhöfe wird zunächst keine vollständige. Ehe ihre gemeinsame Scheidewand (Septum I) halb fertig ist, bildet sich in der oberen Partie derselben eine Perforationslücke (manchmal mehrere), durch welche die beiden Vorhöfe auch nach der vollständigen Ausbildung des Septum I meistens verbunden bleiben.

Die Perforationslücke vergrößert sich und rückt bei der späteren Ausbildung der Scheidewand nach vorn und unten vor, das Foramen ovale darstellend.

Nachdem das Septum I die Atrioventrikularöffnung erreicht hat, entsteht auf seiner rechten Seite eine neue Falte, die sich zu einer Verstärkung der Vorhofscheidewand ausbildet. Diese Falte wächst nämlich unmittelbar neben dem Septum I zu einem neuen Septum, dem Septum II aus, (Born) das mit dem Septum I verlötet wird.

Dieses Septum II ist ringförmig und ziemlich dick. Es hat von Anfang an in der Mitte eine relativ große Oeffnung, die von dem dicken Faltenrand begrenzt wird.

Hervorzuheben ist, daß diese Oeffnung des Septum II nicht gerade gegenüber derjenigen des Septum I, sondern etwas mehr nach hinten zu liegen kommt. Die Oeffnung des Septum II wird daher mehr oder weniger vollständig vom Septum I verdeckt, und nur nach vorne, wo die hintere Partie des Septum I während der Embryonalzeit dem Septum II nicht anliegt, bleibt die Kommunikation zwischen den zwei Vorhöfen offen.

Die Oeffnung des Septum II stellt die Anlage des definitiven Foramen ovale dar.

Diejenige Partie des Septum I, welche gegenüber dem Foramen ovale liegt, bildet die dünne Valvula Foraminis ovalis. Der dicke, das Foramen ovale begrenzende Rand des Septum II wird Limbus Foraminis ovalis genannt.

Solange der Blutdruck in der linken Vorkammer niedriger als der in der rechten Vorkammer bleibt, d. h. während der ganzen Embryonalzeit, läßt die erwähnte Klappe das Foramen ovale offen. Sobald aber nach dem ersten Atemzuge der Blutdruck in der linken Vorkammer höher wird als der in der rechten, schließt sich, wie oben erwähnt, die Valvula Foraminis ovalis, um sich normalerweise nie wieder zu öffnen.

Bei dem Offenbleiben des Foramen ovale findet man meistens am vorderen Rande des Foramen ovale eine spaltförmige Oeffnung, welche nur dadurch zustande gekommen ist, daß die Valvula for. ov. nach der Geburt es unterlassen hat, mit der Vorhofscheidewand zu verwachsen. Unter Umständen kann aber die Oeffnung größer sein und das Foramen ovale zum großen Teil oder ganz und gar aufnehmen. Es ist dann also die Valvula for. ov. (Septum I) mangelhaft entwickelt, wie auch in unserem ersten Falle, da sich nur spinnwebartige Fäden vorfanden.

Pathogenese.

Die Lokalisation der Aortenstenose in der Nachbarschaft der Mündung des Ductus Botalli hat in Bezug auf die Pathogenese der Stenose von jeher im Ductus einen Hauptfaktor suchen lassen.

Die groben mechanischen Theorien von N. Chevers und Wilkinson brauchen keine Widerlegung. Ersterer sah die Ursachen der Stenose in einer Konstriktion des Aortenbogens, durch die bei stärker gehobenem Kehlkopf sich anspannende Schlinge des linken Nervus recurrens; Wilkinson in einer Kompression des Ductus Botalli und der Arteria durch den im ersten Atemzuge sich ausdehnenden linken Bronchus.

Die ältesten Beobachter, Reynaud und Cuveilhier und Graham deuten darauf hin, daß die Stenose etwas Angeborenes sein müsse, aber mit der Obliteration des Ductus Botalli zusammenhänge.

Craigie nimmt die anatomischen Veränderungen, die sich häufig in der Aortengegend der stenosierten Stelle finden, und die man aber als Folge der Verengerung zu betrachten hat, als Grund an.

Bochdalek führt die Stenose auf eine Entzündung zurück vom Ductus Botalli ausgehend, auf die Aortenwand übergreifend. Nach Hammernick sind die Stenosen an der Insertionsstelle des Ductus Botalli durch angeborene Scheidewand bewirkt, die in das Lumen der Aorta hineinragen, und die Stenosen oberhalb sind Hemmungsbildungen.

Loriga vertritt die Ansicht, daß die Aortenstenose am Ductus Botalli veranlaßt sei durch zu weitgehende Obliteration der 5. linken Kiemenbogenarterie, welche dann auf die mit ihr zusammenhängende Aorta übergreift.

Die meisten Anhänger hat die Theorie Rokitanskys gefunden. Nach Rokitansky ist zum Zustandekommen einer Aortenstenose unbedingt die Persistenz des sogenannten Isthmus Aortae, eines fötalen Zustandes der Aorta, nötig. Die Entstehung der Stenose an den verschiedenen Stellen ist durch höhere oder

tiefere Einsenkung des Aortenbogens in den Lungenarterienstamm (die spätere Aorta desc.) erklärt.

Rokitansky sagt: In einer früheren Fötalperiode stellt die Aorta einen bloß für den Kopf und die oberen Extrimitäten bestimmten Gefäßstamm dar, während die Lungenarterie als nachheriger Ductus Botalli zur Aorta desc. umbeugt. Von der in die Subcl. sin. auslaufenden Aorta geht eine Fortsetzung als ein sehr enges Gefäßstück ab, das sich in den Bogen der Lungenarterie einsenkt und zwar an dessen hinterem Umfang, mit einer leichten Einknickung am oberem Umfange der Einsenkungsstelle. Auch in der späteren Fötalperiode bis zur Geburt hin, nachdem sich ein Aortenbogen entwickelt hat, ist dieser eng. Namentlich bleibt bis zur Geburt jenes Stück eng, das als sogenannter Isthmus der Aorta zwischen Subcl. sin. und dem Bogen der Lungenarterie, d. i. dem zur Aorta umbeugenden Ductus Botalli liegt.

Als weiteren Faktor bei der Entstehung der Stenose nimmt Rokitansky den Zug des obliterierenden Ductus Botalli an.

Skoda führt gegen die Annahme der Persistenz des Isthmus aortae an, daß durch den Druck des Blutstromes sich unbedingt die Aortenwand erweitern muß, bedenkt aber dabei nicht, daß die Widerstände in der Wand derart sein können, daß der Blutstrom sie nicht überwindet. Ebenso wie eine Hemmungsbildung uterin das Entstehen eines Lumens hindern kann, so muß man auch geringe Grade der Stenosenbildung annehmen.

Peacock leugnet den durch die Schrumpfung des Ductus Botalli ausgeübten Zug.

Eppinger nimmt als Ursache der Stenose an, daß die Gefäßwände in der Invaginationsstelle durch ein, infolge des mechanischen oder spezifischen Reizes, welchen die zwei verschiedenen hier zusammentreffende Blutströme ausüben, entstandene, bindegewebige Verdickung widerstandsfähiger geworden seien und sich einer weiteren Ausdehnung widersetzen. Es ist anzunehmen, daß schon in der letzten Fötalperiode der Druck in der linken Herzkammer bedeutend steigt. Gestützt wird diese Vermutung dadurch, daß schon vom 10. Mondmonat ab sich der Ductus Botalli unter normalen Umständen allmählich verengt. Der Isthmus erweitert sich unter der dilatierenden Kraft des Blutstromes. Leistet nun der Isthmus dem Blutstrome Widerstand, so muß im Gebiete des linken Ventrikels eine Stauung eintreten, in dem nicht alles Blut durch den engen Isthmus in die spätere Aorta desc. fließt und muß, weil die Kraft des Herzens mit zunehmendem Widerstand wächst, eine Ausdehnung der Collerateralgefäße erfolgen, oder aber der Ductus Botalli ist offen und bleibt durch den konstanten Blutstrom offen gehalten.

Für die Auffassung von Rokitansky spricht sowohl unser erster als auch unser zweiter Fall. Die Aorta ist gleichmäßig verengt, und es leuchtet sehr wohl ein, daß sie auf einen früheren fötalen Zustand verharrt ist, in welche sie einen Gefäßstamm darstellt, der nur für Kopf und obere Extremitäten Aeste abgibt, während sich die Art. pulm. in Form des Ductus Botalli zur Aorta desc. umbeugt und die übrigen Körperarterien abgibt. Der Ansicht Rokitanskys, daß der Zug des schrumpfenden Ductus Botalli auf die Insertionsstelle ein weiterer Faktor der Stenose der Aorta sei, widersprechen alle Fälle von Isthmusstenose mit erhaltenem und erweitertem Ductus Botalli.

Die Obliteration des Ductus Botalli beginnt mit der Geburt, schreitet langsam fort und ist nach den ersten 3 Lebensmonaten vollständig. Jedenfalls kann die geringe Schrumpfung der Wand des Ductus Botalli, welche im Moment des ersten Atemzuges einsetzt, nicht von so plötzlicher und kräftiger Wirkung sein, eine so beträchtliche weit greifende Aortenstenose hervorzurufen wie in unseren 2 Fällen.

Ehe ich auf die Ursachen des Offenbleibens des Ductus Botalli eingehe, müssen zunächst die Gründe für den normalen Verschluß des Ductus Botalli in Betracht gezogen werden.

Langer stellte als erster die histologische Beschaffenheit des Ductus Botalli fest. Die Intima ist stark entwickelt, aber locker und ärmer an elastischen Fasern als die der Aorta und Art. pulm. In der Media fehlen die elastischen Fasern gänzlich. Die Adventitia führt weniger elastische Fasern und mehr Bindegewebe als Aorta und Pulmonalis. Elastische Faserbündel strahlen an den beiden Mündungen aus diesen Gefäßen in das Gewebe des Ductus Botalli eine Strecke hinein. Diese Eigentümlichkeiten des Baues sind nach Langer für die Involution des Ductus Botalli von so wesentlicher Bedeutung, daß diese auch unter den ungünstigten Bedingungen vollständig werden kann, wenn durch andere Anomalien eine Störung durch den arteriösen Gang auch nach der Geburt aufrecht erhalten wird (bei Pulmonal- und Aortenstenose).

Schon hieraus ergibt sich, daß das Aufhören der Blutströmung infolge der durch die Atmung erfolgten Ablenkung des Lungenarterienblutes zu den Lungen und der Drucksteigerung der Aorta nicht der einzige Grund für den Verschluß des Ductus Botalli sein kann.

Auf der oben angeführten histologischen Beschaffenheit des Ductus Botalli gründet Langer auch die Erklärung des Involutionsprozesses. Er wies nach, daß dieser wesentlich in einer Wucherung der Intima und der longitudinalen Schichten der Media besteht.

Luschka, Rokitansky, Walkoff und Rauchfuss teilen diese Auffassung von Langer. Der Ductus Botalli wird somit durch Bindegewebswucherung verschlossen und obliteriert durch Schrumpfung.

Dieser Theorie Langers gegenüber hält keine andere stand und nur der Vollständigkeit halber geschieht der anderen Erwähnung. Die ältesten Autoren verfolgten die Ansicht eines rein mechanischen Verschlusses des arteriellen Ganges beim Eintritt des extrauterinen Kreislaufes, an den sich sekundäre und histologische Alterationsvorgänge anschließen sollten.

Hamerigk sagt in seiner 1844 erschienenen Abhandlung über die Obliteration des Anfangsstückes der absteigenden Aorta: Ueberdies bildet die innerste Gefäßhaut den oberen Umfang der Einmündungsstelle des Ductus Botalli eine Verlängerung über dieses Lumen, die vielleicht vom Blutstrom des Ductus Botalli aufwärts gehoben wird und so diese ursprüngliche Verengerung (Isthmus aortae) noch um etwas vergrößert. Auf einer Steintafel bildet er die faltenähnliche Verlängerung des oberen Umfanges der Einmündungsstelle des botallischen Ganges ab.

Scharfe stellt sich vor, daß der Ductus Botalli selbst mit seiner wenig elastischen nachgiebigen Wandung bei der Saugwirkung des Aortensystems nach Art eines Schlauchventiles funktioniert.

Straßmann und Roeder haben dem lebhaft widersprochen.

Nach Thoma-Habertsa kehrt sich nach der Geburt die Stromrichtung um, sodaß das Blut von der Aorta zur Art. pulm. strömt. Kurz vorher muß ein Moment liegen, in dem der Pulmonalis- und Aortendruck gleich sind und die Blutsäule am Ductus Botalli sich in Ruhe befindet, und in diesem Moment kontrahiert sich die muskelreiche Wand des arteriellen Ganges.

Kirstein legt nebenbei der Ductusfalte an der Aortenmündung eine Bedeutung bei. Er glaubt, daß auch die Veränderung der Herzlage, welche nach dem ersten Atemzuge durch das Tiefertreten des Zwerchfells veranlaßt wird, und die damit einhergehende Vorwölbung der Teilungsstelle der Art. pulm. eine Rolle spielt.

Die Pathogenese der Persistenz und Erweiterung des Ductus Botalli haben sehr verschiedene Deutung erfahren.

Die rein mechanische Theorie von Weber ist nicht stichhaltig, weil alle Fälle von Aorten- und Pulmonalstenose mit obliteriertem Ductus Botalli dem widersprechen. Seiner Ansicht nach wirken alle Verhältnisse, die das freie Einströmen des Blutes aus dem rechten Ventrikel in die Lungen verhindern, — unmittelbar nach der Geburt dahin, den Verschluß des Ductus Botalli zu hindern oder zu erschweren.

Gerhardt nimmt an, daß Lungenkrankheiten den Verschließungsgang des Ductus Botalli entgegen wirken, erwägt auch, daß anormale Zustände der Wand des Ductus Botalli möglicherweise eine große Rolle spielen.

Nothnagel denkt bei Offenbleiben des Ductus Botalli an ein Unterbleiben des zur Obliteration nötigen Reizes, an primär fehlerhafte Anlage des Gewebes.

Nach Straßmann: Abnorme Druckverhältnisse im Herzen, infolge von Mißbildungen z. B. Stenose der Aorta. Wie erklären sich dann die Fälle von offenem Ductus Botalli ohne andere Mißbildung?

Da nach den Untersuchungen von Langer der Verschluß des Ductus Botalli auf dem histologischen Bau seiner Wandung beruht, so ist klar ersichtlich, daß das Offenbleiben des Ductus Botalli und erst recht eine starke Erweiterung des Ganges (wie in unserem Fall) auf einer abweichenden histologischen Beschaffenheit beruhen muß, wie von Rokitansky nachgewiesen ist. Die Tatsachen, daß der Bau der erweiterten Ductuswandung fast völlig übereinstimmend mit der Beschaffenheit einer großen Arterienwandung gefunden ist, stützt noch mehr die Annahme, daß die Ursachen für die Erweiterung allein in der Wand des Ductus Botalli selbst gelegen ist. Jedenfalls ist die Persistenz des arteriellen Ganges nicht die Folge der congenitalen Aortenstenose, wie viele Autoren es annahmen. Die beiden Anomalien können nicht in ursächliche Beziehungen zueinander gebracht werden. Ich fasse die Erweiterung des Ductus Botalli bei der bestehenden Isthmusstenose der Aorta als selbstständige Hemmungsbildung auf und nicht als kompensatorischen Faktor, wenn gleich nicht zu leugnen ist, daß bei der hochgradigen Isthmusstenose nur durch das Offenbleiben des Ductus Botalli die Zirkulation ermöglicht ist.

Der Ductus Botalli ist im 1. Falle 20 mm, im 2. Falle 21 mm weit. Man kann folglich nicht von einem einfachen Offenbleiben reden.

Der arterielle Gang war schon vor der Geburt weiter als normal. Die wenigen Minuten, die das Kind gelebt hat (Fall I(haben nicht ausgereicht, eine Erweiterung der Norm von 15 mm bis auf 20 mm Umfang herbeizuführen. Die sehr erhebliche Hypertrophie der Muskulatur des rechten Ventrikel spricht dafür, daß die Ektasie des Ductus Botalli schon längere Zeit im Fötalleben bestanden hat.

Der Blutkreislauf des Herzens (Fall I) hat sich folgendermaßen gestaltet:

Von dem rechten Ventrikel hat das Blut durch die Art. pulm., Ductus Botalli, Aorta peripher von der Stenose seinen Weg in den Körper genommen. Der linke Ventrikel hat nur wenig Blut durch die stenosierte Stelle der Aorta befördern können. Die

Anonyma, Car. com. sin. und Subcl. sin. beziehen ihr Blut aus dem linken Ventrikel. Für die Blutversorgung aller jenseits der Subcl. sin. abgehenden Aeste kommt nur das rechte Herz in Betracht. Die Blutmenge, die durch die Stenose zufließt, ist so minimal, daß sie vernachlässigt werden kann. Daß die Verhältnisse tatsächlich so liegen und die Ektasie des Ductus Botalli schon längere Zeit im Fötalleben bestanden hat, dafür spricht die bedeutende Hypertrophie der Muskulatur des rechten Ventrikels, wie oben erwähnt. Für diese Hypertrophie gibt es nur eine Ursache, nämlich lang andauernde vermehrte Arbeitsleistung. Da im Fötalleben die Placenta den Stoffwechsel besorgt, so konnte das Kind sich ungestört zur völligen Reife entwickeln. An den anderen Organen ist nirgends eine Bildungshemmung zu verzeichnen. Im extrauterinen Leben jedoch war der Kreislauf nicht ausreichend die Organe zu ernähren. Bei der Geburt machten sich sofort die Zeichen schwerster Asphyxie bemerkbar. Jetzt soll mit einem Schlage der rechte Ventrikel nicht allein für den großen Kreislauf arbeiten, sondern auch den Lungenkreislauf unterhalten. Der linke Ventrikel ist mit Blut gefüllt, weil die Aorta nicht in erforderlickem Maße durchgängig ist. Es erfolgt eine Rückstauung in das Lungengefäßsystem (siehe Sektionsbericht). Der rechte Ventrikel kann die an ihn gestellten Forderungen nicht erfüllen, weil er das Blut nicht in genügendem Maße entleeren kann. Es resultiert hieraus eine Rückstauung des venösen Blutes in den Körper hinein. Die Folgen zeigten sich lt. Geburtsbericht: Cyanose, Oedeme, Atemnot. Das Herz strengt sich vergeblich an und nach 15 Minuten erfolgt der exitus letalis. Dem Zuströmen des Blutes durch das mächtig erweiterte For. ov. aus dem linken in das rechte Atrium ist keine irgendwie erfolgreiche compensatorische Bedeutung beizumessen.

Ein wichtiges, aber inkonstantes Symptom bei angeborenen Herzfehlern ist die Cyanose, morbus caeruleus, früher als selbstständige Krankheit behandelt. Sie ist bezüglich ihrer Entstehungsart und Entstehungsmöglichkeit nicht ganz erklärt. Die Annahme, es handle sich um pathologische Mischung von venösem und arteriellem Blute, ist endgültig verlassen. Auch die Stauungstheorie ist nicht durchweg zu begründen. Bei der Cyanose besteht in direktem Verhältnis zur Intensität wachsend eine Vermehrung der roten Blutkörperchen, Erhöhung des spezifischen Gewichtes, des Hämoglobingehaltes. Die chemischen Untersuchungen ergaben vermehrten Kohlensäure-, annähernd normalen Sauerstoffgehalt des Blutes. Die Hyperglobulie des Blutes ist vielleicht als ein Compensationsbestreben der blutbildenden Organe aufzufassen, um durch Vergrößerung der Sauerstoff- aufnehmenden Fläche die mechanisch erschwerte Oxydation in den Lungen auszugleichen. Für die Entstehung der blauen Hautfarbe kommt wohl weniger die dunkle Färbung

des Blutes als die dickere Schicht desselben, in einem erweitertem, gestautem, wahrscheinlich auch histologisch veränderten und hyperplastischen Capillarsystem in Betracht. Daß es in den peripheren Organen von hereditär Blausüchtigen zu Stauungen und Oedemen kommt, hat die Untersuchung erwiesen. In unserem Falle sind die Stauungen und Oedeme durch die hochgradige Erschwerung der Zirkulation genügend erklärt.

Unter den angeborenen Mißbildungen, die im Fall II beobachtet sind, ragt als besondere Seltenheit hervor die Transposition der Art. pulm. und der Aorta und ihr gemeinsamer Ursprung aus dem rechten Ventrikel.

In der Literatur finden sich nur wenige Fälle beschrieben, die diese Anomalien aufweisen, sie seien kurz angeführt:

Fussel 1888: Kind 21 Monate alt, die erweiterte Aorta liegt rechts von der Pulmonalis.

Bei Barlow's 1876 3 Monate alten Knaben ist die Aorta enger als die Art. pulm., das For. ov. ist offen, Defect des Septum ventriculorum. Der Fall von Audry ist ähnlich dem vorigen.

Das $2^1/_2$ Tage alte Kind von Lacroi hat kein Ostium venosum sin., sodaß die Lungenvenen sich in den rechten Vorhof ergossen.

Bei dem 10 Jahre alten Knaben Bury's entsprang die Art. pulm. mit 2 feinen Kanälchen aus dem rechten Ventrikel, Ductus Botalli und For. ov. geschlossen. Die Aorta weist eine durchaus normale Oeffnung auf und entspringt ebenfalls aus dem rechten Ventrikel.

Birmingham 1893: Mädchen 21 Jahre alt, Herzspitze nach rechts gerichtet. Stenosierte Art. pulm. und Aorta nehmen ihren Ursprung aus dem rechten Ventrikel.

Lebert 1865: 20jähriger Mann. Ursprung der etwas erweiterten Aorta neben der 3 mal kleineren Art. pulm. aus dem rechten Ventrikel. Weite Kommunikation zwischen den Kammern und den Vorhöfen.

Eine Anzahl älterer Autoren haben die Anomalien der großen Gefäße nach entwicklungsgeschichtlichen Grundsätzen zu erklären gesucht z. B. Kürschner 1837, Turner 1862, Friedberg und Meyer.

Die beiden letzteren waren der Ansicht, es handle sich um ein Stehenbleiben der großen Arterienstämme auf einer früheren Bildungsstufe, auf der sie die spiralige Drehung umeinander noch nicht erfahren hätten.

Peacock wies schon darauf hin, daß hier eine Anomalie im Scheidungsprozess des Truncus art. communis vorliege.

Nach Wickmann und Lochte hat die Drehung der Herzschleife einen bedeutenden Einfluß auf die Gefäße.

Es ist das hohe Verdienst Rokitanskys die schwierige und verwickelte Lehre der Transposition der großen Gefäße und der mit ihr unmittelbar zusammenhängenden Veränderungen auf entwicklungsgeschichtliche Prinzipien gegründet zu haben, ehe er sie noch auf tatsächliche Beobachtungen begründen konnte. Das Wesentliche von Rokitanskys Lehre nach seiner Monographie 1875 sei hier wiedergegeben unter Hinzufügung einiger Erläuterungen aus Ivar Broman „Entwicklungsgeschichte des Menschen."

Im Innern des Truncus art. com. treten schon am Anfang des 2. Embryonalmonates 2, aus Gallertgewebe gebildete Längswülste auf, die sich von der Abgangsstelle des 6. Aortenbogenpaares kaudalwärts bis in die obere Herzkammerpartie erstrecken. Indem diese Längswülste höher werden und zuletzt mit ihren freien Rändern verwachsen, entsteht eine vertikale Scheidewand, deren Convexität nach vorn gerichtet ist. Unter normalen Verhältnissen wird der Trunc. art. durch dieses Septum, dessen Ursprung links und hinten bei S gedacht ist, in einen links und vorn stehenden Abschnitt P—Pulmonalis, und einen nach hinten rechts gelagerten A—Aorta geteilt. Die Convexität des Bogen ist der Pulmonalis, welche den geringeren Querschnitt hat, zugewendet. Es leuchtet ein, daß andere Querschnitte, relative Verkleinerungen und Vergrößerungen der beiden Abteilungen bei sonst gleichem Lumen des Truncus zustande kommen müssen, wenn das Septum mit seinen Endpunkten anders einsetzt und den Truncus nach anderen Proportionen einteilt.

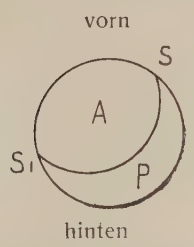

Die Ursache hierfür sieht Broman darin, daß in den betreffenden Fällen die von der Herzkammer herkommenden Blutströme von ungleicher Größe waren, was wiederum von einer abweichenden Form der gemeinsamen Kammeranlage abhänge. Die abnorme Form der gemeinsamen Kammeranlage kann durch abnorm starken Druck des Embryonalkopfes auf die Herzgegend verursacht sein.

Ein weiterer wichtiger Faktor für das Zustandekommen der Transposition und, besonders für das Verhalten der Herzventrikel, ist das Septum ventrikulorum, das an der Trennung der Herzostien wesentlich beteiligt ist, da es von unten her dem Septum arteriosum entgegenwächst und dessen Richtung zu einem gewissen Grad folgt.

Unter normalen Verhältnissen ist die Einsatzstelle des Sept. ventr. vorne links an der Aorta, das Gefäß wird rechts umgriffen. Die pars membranacea, die dem konvexen Rand der hinteren, zum Teil auch der rechten Aortenklappe sich an-

schließt, liegt am hinteren rechten Umfange der Aorta, entgegengesetzt dem vorderen Einsatz des Septums. Je nachdem nun das hinten stehende Gefäß, einerlei ob es Aorta oder Pulmonalis ist, von rechts oder links her vom Septum umfaßt wird, kommt es in den linken oder rechten Ventrikel zu liegen.

Transpositio vera. Sehr selten sind die Fälle, in denen beide Gefäße tatsächlich einem Ventrikel angehören, Aorta und Pulm. also in gleicher Weise zusammen vom Sept. ventr. umfaßt wird.

Ivar Bromann sieht die Ursachen für die abnorme Stellung des Sept. ventr. in der umgekehrten Richtung der von den (noch kommunizierenden) Herzkammern kommenden Blutströme. Die Transposition der Blutströme macht er abhängig von einer abnormen Form der gemeinsamen Herzventrikel. Diese abnorme Form soll von einer abnorm gesteigerten Nackenkrümmung des jungen Embryo mit Druck auf die zu dieser Zeit relativ sehr große Herzanlage veranlaßt werden. Derselben Ansicht sind Gillavrey und Sundberg.

Rokitansky teilt die Transposition in 3 Reihen ein, die sich aus der Verlagerung des Septum art. und der entsprechenden Richtungsänderung des Sept. vent. ergeben. Unter 1 fallen diejenigen Anomalien, bei denen die Transposition der großen Gefäße durch das Sept. ventr. korrigiert ist. Zur zweiten Reihe gehören die Fälle, bei denen die Gefäße in die ungehörigen Ventrikel fallen, Art. pulmonalis hinten stehend, vom Sept. ventr. rechts umfaßt, oder Aorta vorne stehend vom Sept. ventr. von links her umfaßt.

Zum dritten zählen die Fälle, wo die abnorm gelagerten großen Cefäße ihren Ursprung aus dem gemeinsamen Ventrikel nehmen.

a) aus dem linken Ventrikel,
b) aus dem rechten Ventrikel,
c) aus einem Ventrikel, der durch ein überzähliges Septum abgetrennt ist.

Uns interessiert Fall III b.

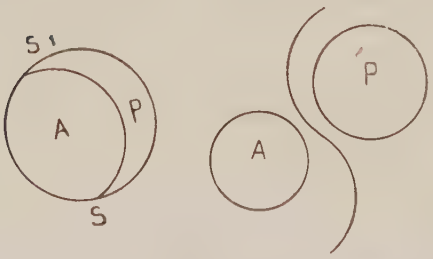

In unserem zweiten Falle findet sich Rokitanskys Lehre über Transposition der großen Gefäße glänzend bestätigt. Das Sept. art. trennt den Truncus in Aorta und Art. pulm. und zwar, wie aus dem Schema ersichtlich ist, entspricht sein Verhalten nicht der Norm (vergl. Schema II). Denn a) die Aorta ist kleiner als die Art. pulm. b) die beiden Gefäße haben eine abnorme Stellung zu einander, Aorta rechts und vorne, Art. pulm. links und hinten. Offenbar haben sich

die beiden Längswülste im Truncus durch deren Verwachsung das Septum entsteht, nicht gerade einander gegenüber angelegt (also an der Truncuswand nicht so weit wie möglich voneinander entfernt), sondern sie sind von einer naheliegenden Partie der Truncusperipherie ausgegangen (hier mehr nach rechts). Daraus resultiert eine Verengerung der Aorta gegenüber der Art. pulm.

Die Ursprungspunkte des Septum arterio-pulmonale liegen sich einander nicht nur näher, sondern sie haben eine beträchtliche Drehung von mehr als 180° erlitten.

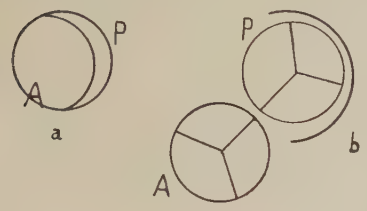

Der normalerweise links hinten entspringende Längswulst nimmt hier seinen Ursprung rechts und hinten. Mit dem anderen Rande senkt sich das Septum in die vordere Wand des rechten Ventrikel ein, und es resultiert die angegebene Lage der Gefäße (Schema II a und b).

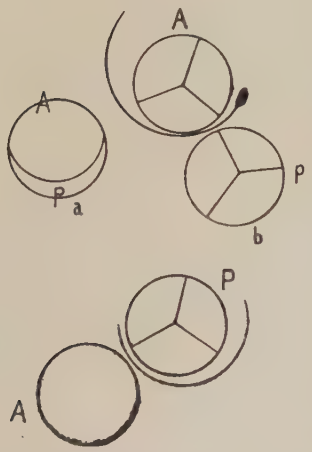

Je nach dem Verlauf des Septum ventriculorum hätten sich verschiedene Anomalien bilden können. In der Norm setzt das Septum ventr. vorn links am hinteren Gefäßstamm an und umfaßt denselben (Schema I b). Bei diesem Verhalten wäre die hintenliegende Art. pulm. in den linken Ventrikel transponiert worden. Diese abnorme Lagerung der Aorta und Art. pulm. zueinander hätte korrigiert werden können, wenn das Septum ventr. von der rechten Klappe der (rechten) Lungenarterie entspringend das Gefäß nach vorn und links umfaßt hätte (Schema III).

Hätte die Kammerscheidewand vom normalen Ausgangspunkt aus die Art. pulm. links umfaßt, so ergibt sich: Ursprung der beiden arteriellen Gefäße aus dem rechten Ventrikel (Schema II b). Die Uebereinstimmung mit unserem Falle ergibt sich klar aus dem Sektionsbericht.

In Bezug auf die Isthmusstenose, die Erweiterung des Ductus art. Botalli und For. ov. apertum zeigen unsere zwei Fälle eine eigenartige Uebereinstimmung. Auf diese Anomalien brauche ich nicht zurückkommen, nur insofern sie die Zirkulation beeinflußt haben.

Der Defect in der Kammerscheidewand unmittelbar unter dem ostium pulm. ist durch mangelhafte Ausbildung des Septum membranaceum entstanden. Es ist diese leicht erklärlich, denn

das Septum aortico-pulmonale hat es unterlassen, mit der Kammerscheidewand zu verwachsen, wie es unter normalen Umständen sein sollte. Und dieses ist in der abnormen Richtung, die das Sept. trunci genommen hat, begründet. Ein Defect des Septum membranaceum findet sich fast ausschließlich neben anderen angeborenen Mißbildungen des Herzens.

Es erübrigt noch, nach Möglichkeit sich den Blutkreislauf in dem mit so vielen Mißbildungen behafteten Herzen darzustellen.

Im Fötalkreislauf nahm das Blut seinen Weg aus der Vena cav. sup. und inf. ins rechte Atrium. Ein kleiner Teil ging ins linke Atrium und vermischte sich dort mit dem aus den Lungenvenen kommendem Blute. Dann strömt es in den linken Ventrikel und durch den Defekt der Kammerscheidewand in den rechten Ventrikel. Der größte Teil des Blutes gelangt aus dem rechten Atrium in die rechte Kammer, sodaß diese die Sammelstelle für alle Zuflüsse bildet. Nun teilt sich der abgehende Strom. Er geht durch die Aorta in die obere Körperhälfte. Durch die stenosierte Stelle passiert nicht so viel, daß es für die unteren Körperarterien von Belang ist. Das Hauptquantum des Blutes gelangt durch die weite Art. pulm. (eine geringe Menge fließt den Lungen zu), durch den stark ausgedehnten Ductus art. Botalli in die absteigende Aorta.

Wie würde sich der Kreislauf im extrauterinen Leben gestaltet haben? Wäre das Kind mit solchen schweren Mißbildungen des Herzens lebensfähig gewesen? Offenbar ist das venöse und arterielle Blut im Herzen in der verschiedenartigsten Weise gemischt worden. Das aus dem Körper sich in den Hohlvenen sammelnde Blut wird in den rechten Vorhof geführt. Es muß zu einem nicht geringen Teil in die Aorta gelangen (durch das rechte Atrium in den rechten Ventrikel in die Aorta). Der größere Anteil des venösen Blutes strömt durch die Art. pulm., teils direkt (rechtes Atrium, rechter Vent., Art. pulm.), teils indirekt auf dem Umwege aus dem rechten Vorhof durch das Foramen ovale, linker Vorhof, dann (im Verein mit dem arterialisiertem Blut) in den linken Ventrikel, durch den Defect im Septum membranaceum in den rechten Ventrikel. Aber dieses, aus dem linken Ventrikel kommende Blut (venöses und arterielles) hat seinen Weg nur in die Art. pulm. gefunden, da der Defekt direkt unter der linken Pulmonalisklappe liegt. Folglich hat die Aorta der oberen Körperhälfte nur venöses Blut geben können.

Die Art. pulm. hat durch die schwachen Lungenäste Blut an die Lungen abgegeben, den Hauptanteil jedoch durch den normal erweiterten Ductus Botalli in die Aorta desc. geführt. Das arteriell gewordene Blut der Lungenvenen fand keinen leichten Weg in den linken Vorhof, wegen der geringen Abfluß-

möglichkeit für das Blut aus dem linken Ventrikel, (die runde Oeffnung nur $2^1/_2$ mm weit), die noch erschwert war durch den kolossalen Gegendruck des stark überfüllten rechten Ventrikels. Vielmehr ist eine Rückstauung des Blutes von der linken Kammer in den linken Vorhof in die Lungen hinein anzunehmen.

Es ergibt sich: Die Aorta hat der oberen Körperhälfte ausschließlich nur venöses Blut geben können.

Die einmalige Beimischung arterialisierten Blutes aus dem linken Ventrikel in die Pulmonalis, die aber höchst wahrscheinlich unmöglich gewesen wäre, hätte dann die einzige Sauerstoffquelle des Körpers gebildet, wäre aber nur der unteren Körperhälfte zugute gekommen. Wegen der Rückstauung des Blutes wäre der Lungenkreislauf ungeheuer erschwert und bald ausgeschaltet worden. Mangel an Sauerstoff, Ueberschuß an Kohlensäure hätten dem Leben des Kindes sofort ein Ende gemacht, wenn es nicht schon in der Geburt gestorben wäre.

Daß bei so hochgradigen Mißbildungen des Herzens die auch normalerweise bestehenden Capillaranastomosen zwischen Pulmonal- und Bronchialgefäßen den Kreislauf aufrecht erhalten hätte, ist nicht anzunehmen.

Herrn Geh. Hofrat Döderlein danke ich verbindlichst für die Ueberlassung des Themas und die Uebernahme des Referates und Herrn Dr. Senger für seine freundliche Unterstützung.

Literatur.

Birnbaum: Mißbildungen.

Broman Ivar: Normale und abnormale Entwicklung des Menschen. Wiesbaden bei Bergmann.

De la Camp: Congenitale Herzleiden. Deutsche Klinik. Bd. 4.

De la Camp: Ueber das Offenbleiben des Ductus Botalli. Deutsch. Archiv für klin. Medizin.

v. Ettlinger: Zur Kasuistik der angeborenen Herzfehler. Band 51. Berliner klin. Wochenschrift 1882.

Förster: Mißbildungen des Menschen. Jena 1861.

Gerhardt: Lehrbuch der Kinderkrankheiten. 4. Auflage 1881.

Gerhardt: Handbuch der Kinderkrankheiten 1878. 4. Band, Abhandlung von Rauchfuß.

Hochhaus: Ueber das Offenbleiben des Ductus Botalli. Deutsch. Archiv für klin. Medizin.

Hochsinger: Ueber Diagnostik angeborener Herzfehler bei Kindern. Wien 1891. Wiener Klink.

Kriegk: Prager Vierteljahrschrift 1878. Band I.

Kußmaul: Bei Ziemssen, Band 4.

Langer C.: Zur Anatomie des fötalen Kreislaufes. Wien 1897.

Lebert: In Virchows Handbuch 1867. 1 Fall von Transposition.

Meyer H.: Ueber die Transposition der aus dem Herzen hervortretenden großen Arterienstämme. Virchows Archiv 1857.

Nagel-Dissertation: Ein Beitrag zur Kasuistik über angeborene Herzfehler. Freiburg 1908.

Pausch K.: Ueber Stenose des Isthmus Aortae mit Persistenz des Ductus Botalli bei Neugeborenen. Diss. Giessen 1905.

Rokitansky: Handbuch der pathologischen Anatomie Wien.

Rokitansky: Defecte der Kammerscheidewände des Herzens. Wien 1875.

Tiedemann u. Ereviranus: Zeitschrift für Physiologie 1825.

Vierordt: Die angeborenen Herzkrankheiten im Handbuch der spec. Pathologie und Therapie von Nothnagel. Band 15 I.

Virchow: Gesammelte Abhandlungen.

Walkhoff: Das Gewebe des Ductus arteriosus und die Obliteration desselben. 1869.

Lebenslauf.

Ich, Emilie Beermann, kath. Konfession, bin am 8. Februar 1888 zu Everswinkel (Westfalen) geboren. Meine Eltern sind Gutsbesitzer Bernard Beermann und Maria, geb. Schulze-Frenking. Ich besuchte 8 Jahre die Volksschule in Müssingen, 1½ Jahre die Schule zu Waremme bei Lüttich, 1½ Jahre die Schule und 3 Jahre das Seminar der Töchter vom hl. Kreuz, Haus-Aspel bei Rees am Rhein. Ostern 1908 bestand ich in Cöln a. Rhein die Lehrerinnenprüfung für mittlere und höhere Schulen. 1½ Jahre war ich Schülerin im Realgymnasialkurs der Frau Dr. Gräfin v. Wartensleben, Frankfurt a. Main. Ostern 1910 erhielt ich am Realgymnasium „Musterschule“ Frankfurt a. Main das Reifezeugnis. 5 Halbjahre studierte ich an der Universität Münster (Westfalen). 5 Halbjahre in München. Im Juli 1912 bestand ich in Münster die ärztliche Vorprüfung; am 1. Juni 1915 die ärztliche Prüfung in München, am 12. Juni d. J. wurde mir die Approbation erteili.